

مرض العين المرتبط بالغدة الدرقية: سلسلة مستمرة من الرعاية.

إخلاء مسؤولية

- يمكن مناقشة المنتجات غير المعتمدة أو الاستخدامات غير المعتمدة للمنتجات المعتمدة من قِبل أعضاء هيئة التدريس، وقد تعكس هذه المواقف حالة الموافقة في واحدة أو أكثر من الهيئات المختصة بمنح الموافقات.
- لقد تم نصح أعضاء هيئة التدريس المتقدمين من قِبل Health USF و touchIME بالحرص على الكشف عن أي حالات من هذا القبيل تشير إلى أي استخدام غير محدد مسبقاً أو غير معتمد.
- لا يعني ذكر أي منتجات غير معتمدة أو أي استخدامات غير معتمدة في أنشطة Health USF و touchIME الموافقة عليها.
- لا تتحمل Health USF و touchIME أية مسؤولية عن أي خطأ أو سهو.

فريق الخبراء



الدكتور إدسل إينج

طبيب عيون

جامعة ألبرتا

، ألبرتا، كندا

جامعة تورنتو، أونتاريو، كندا



الدكتور ماريو سالفى

طبيب غدد صماء

جامعة ميلانو

ميلانو، إيطاليا



الدكتورة أندريا كوسر

طبيب عيون

كلية الطب بجامعة ستانفورد

بالو ألتو، كاليفورنيا، الولايات المتحدة الأمريكية

جدول الأعمال

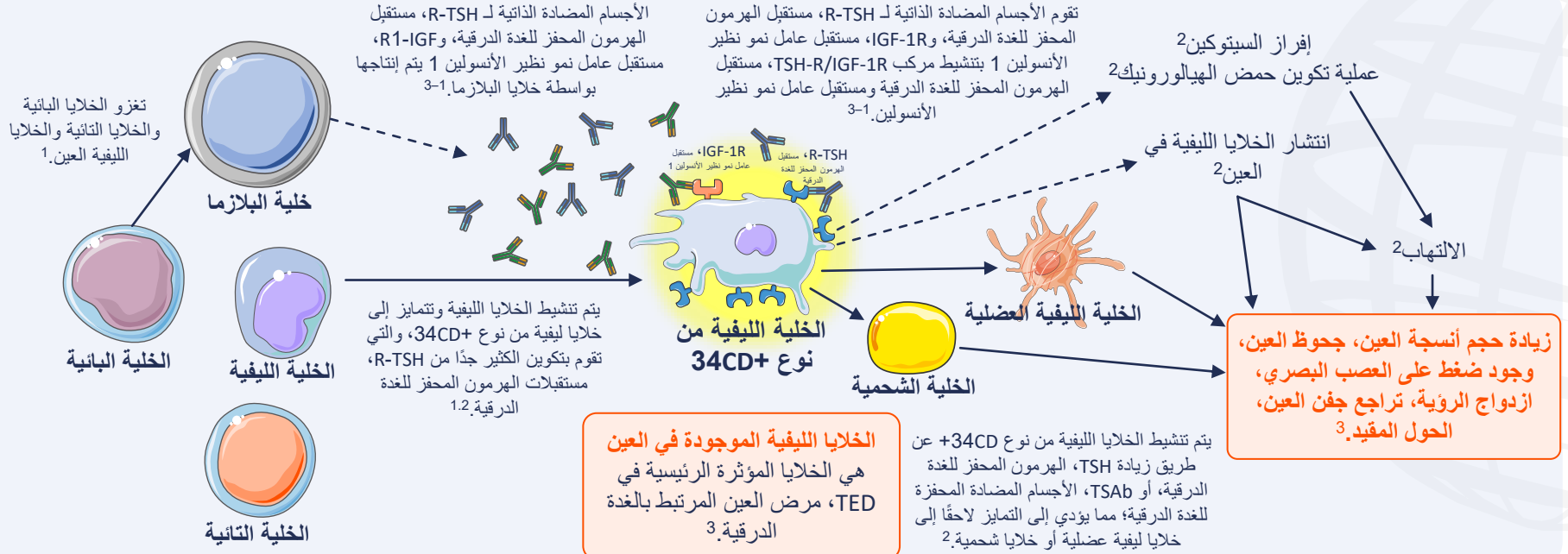
فهم آليات TED، مرض العين المرتبط بالغدة الدرقية: من هو المعرض للخطر؟

الأعراض السريرية لـ TED، مرض العين المرتبط بالغدة الدرقية: ما هي العلامات الدالة والأعراض؟

تشخيص TED، مرض العين المرتبط بالغدة الدرقية: ما الذي تشمله عملية التشخيص؟

فهم آليات TED، مرض العين المرتبط بالغدة الدرقية:
من هو المعرض للخطر؟

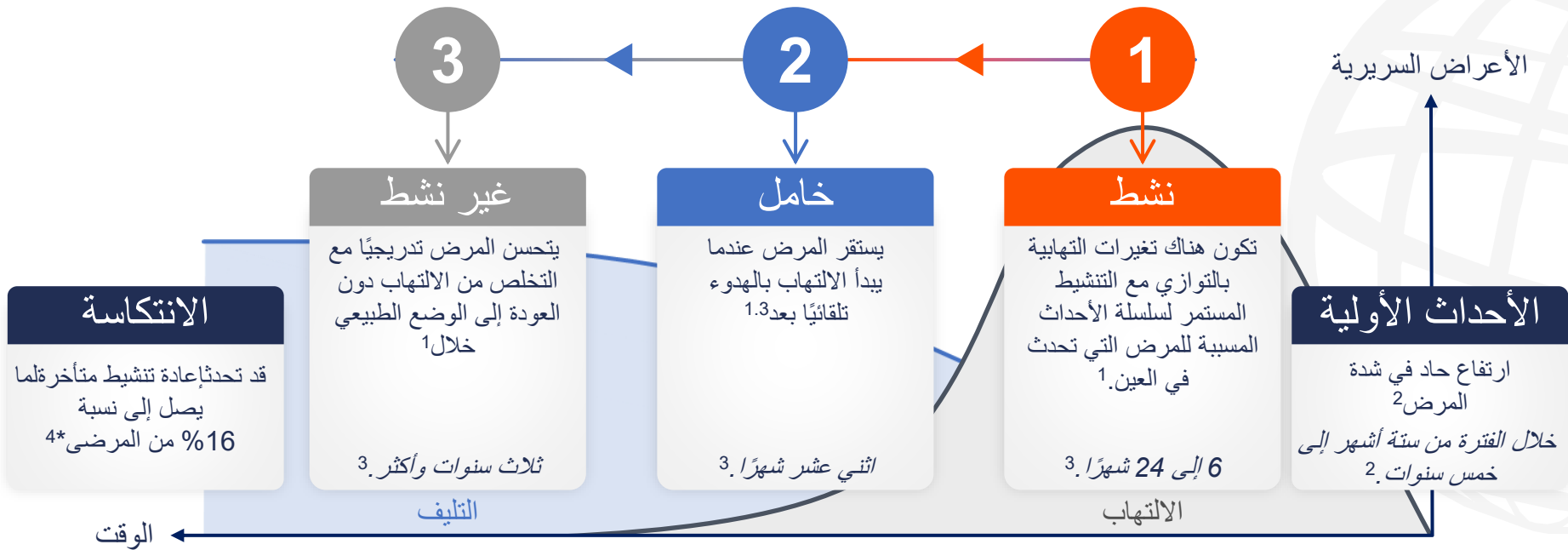
يتميز TED، مرض العين المرتبط بالغدة الدرقية بحدوث التهاب وإعادة تشكل للأنسجة الرخوة الخاصة بالعين والمناطق المحيطة بها.1.2



IGF-1R، مستقبل عامل نمو نظير الأنسولين 1. TED، مرض العين المرتبط بالغدة الدرقية. TSAb، الأجسام المضادة المحفزة للغدة الدرقية. TSH، الهرمون المحفز للغدة الدرقية. R-TSH، مستقبل الهرمون المحفز للغدة الدرقية.

1. Men CJ, et al. *Ther Adv Ophthalmol.* 2021;13:1-14. 2. Maurya RP, et al. *Int J Ocular Oculoplast.* 2021;7:117-30. 3. Moledina M, et al. *Eye (Lond).* 2024;38:1425-37.

يتضمن التاريخ المرضي الطبيعي لـ TED، مرض العين المرتبط بالغدة الدرقية ثلاث مراحل هي: المرحلة النشطة، والمرحلة الخاملة، والمرحلة غير النشطة. 1-3



الرسم البياني مأخوذ من Maurya RP, et al. *Int J Ocular Oculoplast* 30-7:117;2021. (CC BY 4.0 www.creativecommons.org/licenses/by/4.0/)

* قائم على دراسة استرجاعية "N=4154 TED, thyroid eye disease"

1. Bartalena L, et al. *Endocrinol Front. al* 2020. 11:615993;2020. BC Patel, SS Shah .2 ;11:615993;2020. مرض العين المرتبط بالغدة الدرقية. تم التحديث في 2023. متوفر على: www.ncbi.nlm.nih.gov/books/NBK582134/

3 ; (2024/07/17) إليه في Patel P, et al. *Ophthalmic Plast Reconstr Surg*. 2015;31:445-8 .4 ;30-7:117;2021. Maurya RP, et al. *Int J Ocular Oculoplast* .3 ; (2024/07/17)

يتضمن التاريخ المرضي الطبيعي لـ TED، مرض العين المرتبط بالغدة الدرقية ثلاث مراحل هي: المرحلة النشطة، والمرحلة الخاملة، والمرحلة غير النشطة. 1-3

مرض خفيف 4.5

المزلاقات لتحسين سطح العين، مكملات السيلينيوم، إدارة عوامل الخطر، التحكم في هرمون الغدة الدرقية.

مرض متوسط إلى شديد 4.5

يعتمد العلاج على العلامات الدالة، والأعراض السريرية، وموانع الاستعمال، ومدى توافر العلاجات وحالة الموافقة الخاصة بها، ويشمل:

- الستيرويدات الوريدية±
- العلاج الإشعاعي
- الميكوفينولات
- الستيرويدات الفموية+
- الستيرويدات للعين+ الستيرويدات الفموية أو الوريدية.
- السيكلوسبورين أو الأزوثيوبرين
- تبروتوموماب
- ريتوكسيماب
- توسيليزوماب

مرض يهدد البصر 5

ينبغي بدء العلاج على الفور كحالة طبية طارئة.

- الستيرويدات الوريدية
- جراحة تخفيف ضغط العين

1

نشط

يعتمد علاج المرض
النشط على مدى نشاط
المرض وشدته. 4

الأعراض السريرية

الالتهاب

الوقت ←

الرسم البياني مأخوذ من Maurya RP, et al. *Int J Ocular Oculoplast* 30-7:117;2021. /CC BY 4.0 www.creativecommons.org/licenses/by/4.0/

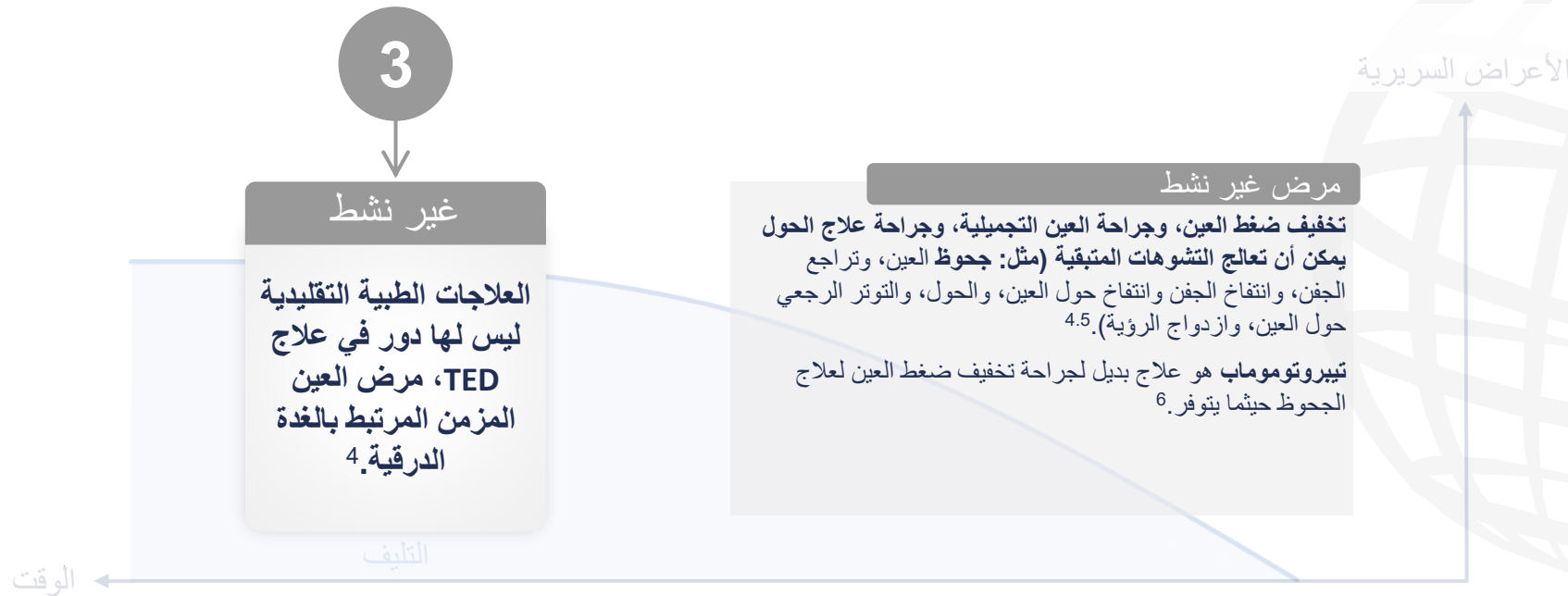الرابع، عن طريق الوريد. TED، مرض العين الدرقية.

1. Bartalena L, et al. *Endocrinol Front*. 2020;11:615993;2020. BC Patel, SS Shah. 2. مرض العين المرتبط بالغدة الدرقية. تم التحديث في 2023. متوفر على: www.ncbi.nlm.nih.gov/books/NBK582134/

3. (تم الوصول إليه في 2024/07/17) RP Maurya. 3. *Oculoplast Ocular J Int*. 2021;30-117:7;2021. AL Kossler, CJ Men. 4. *Ophthalmol touchREVIEWS*. 2024;40-33:18;2024.

5. Bartalena L, et al. *Endocrinol J Eur*. 2021. 67-63:185;2021.

يتضمن التاريخ المرضي الطبيعي لـ TED، مرض العين المرتبط بالغدة الدرقية ثلاث مراحل هي: المرحلة النشطة، والمرحلة الخاملة، والمرحلة غير النشطة. 1-3



الرسم البياني مأخوذ من Maurya RP, et al. *Int J Ocular Oculoplast* 30-7:117;2021. //CC BY 4.0 www.creativecommons.org/licenses/by/4.0

*قائم على دراسة استرجاعية "N=415⁴ TED, thyroid eye disease"

1. Bartalena L, et al. *Endocrinol Front*. 2020; 11:615993;2020. 2. BC Patel, SS Shah. *BC Patel, SS Shah*. 2023. متوفر على: www.ncbi.nlm.nih.gov/books/NBK582134/

3. Maurya RP, et al. *Int J Ocular Oculoplast*. 30-7:117;2021. 4. Patel P, et al. *Ophthalmic Plast Reconstr Surg*. 2015;31:445-8

الأعراض السريرية لـ TED، مرض العين المرتبط بالغدة الدرقية:
ما هي العلامات الدالة والأعراض؟

الإحساس بالانزعاج في العين هو العرض الأكثر شيوعًا لدى المرضى الذين يعانون من TED، مرض العين المرتبط بالغدة الدرقية.¹

تحدث أعراض جفاف العين لدى 65 إلى 85% من المرضى،³ التهاب الغدة الدرقية، زيادة إنتاج الدموع، التهاب الملتحمة القرنية الحوفي العلوي، العين الأرنبية، اعتلال انكشاف القرنية، تقرح القرنية، انتقاب القرنية، التهاب داخل العين.¹



سطح العين*

تراجع الجفن. التوهج الجانبي، تخلف هبوط الجفنين العلويين، العين الأرنبية، الاحمرار، التورم.¹



الجفن

الجحوظ، تضخم نسيج العين الدهني وEOM، عضلات العين الخارجية، الركود الوريدي والاحتقان، ارتفاع ضغط الدم في العين.¹



العين

الحول المقيد، تضخم EOM، عضلات العين الخارجية، التليف متأخر الظهر، الرؤية المزدوجة.¹



EOM،

عضلات العين الخارجية

اعتلال العصب البصري المرتبط بالغدة الدرقية (اعتلال العصب البصري الضاغط، وتمدد العصب البصري).¹



العصب البصري

تراجع الجفن هو العرض السريري الأكثر شيوعًا لـ TED، مرض العين المرتبط بالغدة الدرقية.¹ 90% يظهر تراجع الجفن العلوي في أكثر الحالات.^{1,2}

*TED، مرض العين المرتبط بالغدة الدرقية النشط. الحالات الشديدة. يُبرز النص الغامق العلامات الدالة والأعراض الرئيسية في كل فئة. EOM، عضلات العين الخارجية. TED، مرض العين المرتبط بالغدة الدرقية.

1. BC Patel, SS Shah. مرض العين المرتبط بالغدة الدرقية. تم التحديث في 2023. متوفر على: <https://www.ncbi.nlm.nih.gov/pmc/articles/PMC5821341/> (تم الوصول إليه في 17 يونيو 2024); *Thyroid. al et, HB Burch. J. 2022; 32:1439-70. BMC Ophthalmol. 2023; 23:72.*

تشخيص TED، مرض العين المرتبط بالغدة الدرقية:
ما الذي تتضمنه عملية التشخيص؟

عادةً ما يتم تشخيص TED، مرض العين المرتبط بالغدة الدرقية سريريًا استنادًا إلى العلامات الدالة والأعراض الظاهرة على العين.¹



غياب تراجع الجفن، بالإضافة إلى وجود
خلل في الغدة الدرقية، بالإضافة إلى أي من:²

- جحوظ العين²
- خلل العصب البصري²
- وجود مشكلة في عضلات العين الخارجية²
- العلامات التي تظهر في التصوير الكلاسيكي^{2,3}



يوجد تراجع في الجفن
بالإضافة إلى أي مما يلي:²

- خلل في الغدة الدرقية
- جحوظ العين
- اعتلال العصب البصري الناتج عن خلل الغدة الدرقية
- عضلات العين الخارجية (ازدواج الرؤية أو تقييد حركات العين)

جميع الأعراض الأخرى²

- النظر في طرق التشخيص البديلة

يمكن لأطباء العيون تأكيد تشخيص TED، مرض العين المرتبط بالغدة الدرقية، وتقييم شدة المرض ونشاطه وتطوره.

فحص العيون الرسمي من قِبَل **أطباء العيون** ذوي الخبرة في TED، مرض العين المرتبط بالغدة الدرقية.

الرؤية

الرؤية المركزية، رؤية الألوان، الرؤية المحيطية.
الفحص: مخطط سنيلين، لوحات الألوان، اختبار حدقة العين، فحص قاع العين والعصب البصري.



الالتهاب

احمرار وتورم الجفون والملتحمة.
الفحص: مجهر القرنية الحيوي.



الحول

ازدواج الرؤية، دوران العين، الحول.
الفحص: اختبار عكس القرنية للضوء، اختبار تغطية العين.



المظهر

تراجع الجفن، جحوظ العين، انكشاف القرنية.
الفحص: المسافة بين الجفن العلوي وانعكاس القرنية، مقياس جحوظ العين، مجهر القرنية الحيوي، صبغة الفلورسين.



الفحص المقترح داخل العيادة من قِبَل **أطباء الغدد الصماء** لتقييم TED، مرض العين المرتبط بالغدة الدرقية.

حركات العين

وضعية الرأس، الحول، تقييد الحركة، الرؤية المزدوجة، ألم خلف العين.



القرنية

العتامة بسبب الندبات أو التآكل.



الرؤية*

VA، حدة البصر، عدم تشبع الألوان، قصور في مجال الرؤية، تأذي الألياف البصرية الواردة النسبي، وذمة حلزمية العصب البصري، الاعتلال العصبي البصري.



الجفون

تورم، واحمرار، وتراجع، وعين أرنبية.



الملتحمة

احمرار، واحتقان



جحوظ العين

موضع القرنية بالنسبة إلى حاجز العين الجانبي باستخدام مقياس جحوظ العين إن وجد.

